Solución de compromiso en una sobredentadura implantoretenida. Caso clínico.

AUTORES:
Pradies Ramiro G.[1],
David Fernández S.[2],
Blázquez Checa J.[3],
del Río Highsmith L.[4]

[1] Profesor asociado, Departamento de Prótesis Bucofacial, Facultad de Odontología, U.C.M.
[2] Master Prótesis Bucofacial, Facultad de Odontología, U.C.M.
[3] Master Prótesis Bucofacial, Facultad de Odontología, U.C.M.
[4] Técnico de laboratorio.

RESUMEN: *En ocasiones, la colocación de implantes en cuanto a su angulación y profundidad de inserción, nos limitan las posibilidades del caso. Si además, disponemos de poco espacio protésico y de una relación intermaxilar desfavorable, se produce un efecto sumativo que condiciona severamente la resolución protésica mediante elementos convencionales. Presentamos un caso clínico, en el que todos estos determinantes nos obligaron a adoptar una solución de compromiso, teniendo que elaborar unos pilares de bola «a medida» directamente cementados a la fijación.*

FALABRAS CLAVE: *Implantes, sobredentadura, elementos de retención, pilar cementado.*

TITLE: *Compromised solution in an implantoretained overdenture. Clinical case.*

SUMMARY: *Ocasionally, implant treatment planning can be limited by fixture anteroposterior and mesiodital location, angulation and deepness or vertical position. If also there is little prosthetic space avalaible and an important intermaxillary discrepancy, the result severely affects prosthetic resolution by means of conventional or standarised elements. We inform of a clinical case in which all of the factors named above led to a compromised solution, elaborating «custom-made» spherical abutments cemented directly to fixtures.*

KEYWORDS: *Implants, overdenture, retention elements, cemented abutment.*

INTRODUCCION.

Las sobredentaduras implantoretenidas se contemplan como tratamiento alternativo en aquellos casos en que las prótesis completas convencionales presentan problemas de retención y estabilidad. Pese a que en estos casos disponemos de la alternativa de una rehabilitación completa implantosoportada, no siempre existen las disponibilidades de hueso suficiente, simplemente, los condicionantes económicos del paciente no nos permiten optar por esta alternativa.

A pesar de no estar exentas de inconvenientes, las sobredentaduras presentan un gran número de ventajas[1,2,3]. Permiten un mejor reparto de las cargas, ofrecen una mayor estabilidad que las prótesis completas convencionales, la técnica de realización es sencilla, la relación costeefectividad es positiva y el paciente encuentra una mejor propiocepción y confort [1,2,3,4,5,6,7,8].

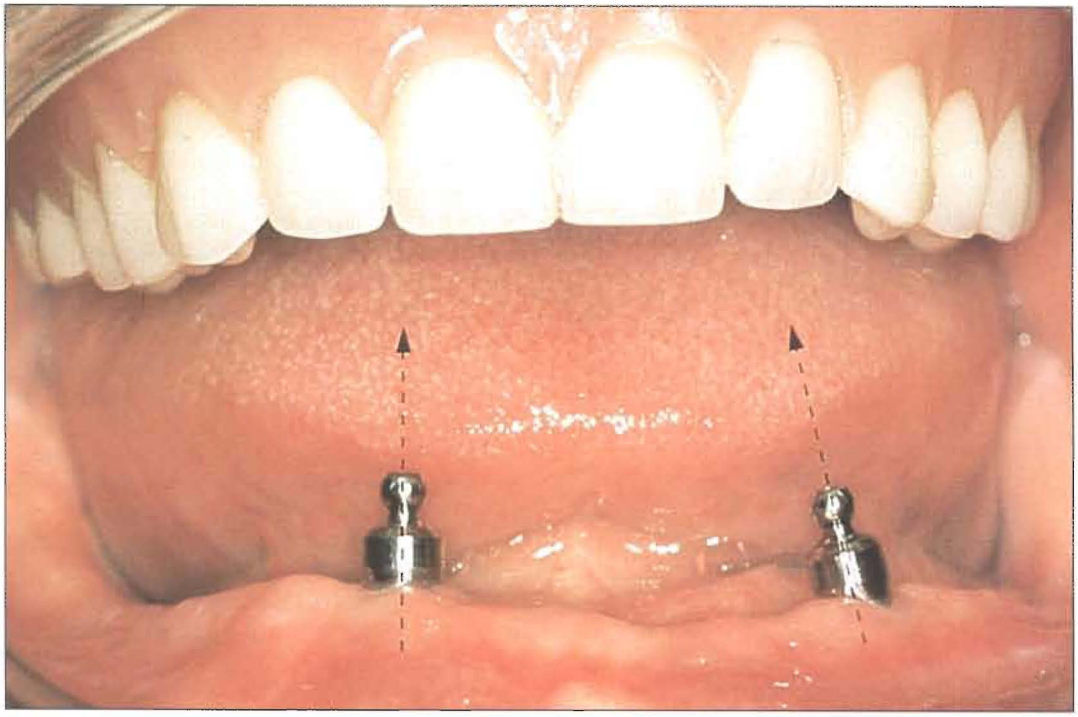

Figura 1. Prueba de los pilares prefabricados. Se observa el gran disparalelismo existente entre ambos.

Los sistemas retentivos más frecuentemente empleados son las barras, bolas e imanes (9-10). Los imanes tienen la ventaja de no transmitir fuerzas horizontales ni oblicuas a las fijaciones, sin embargo su coste inicial es alto y su fuerza de retención es discreta (entre 300 y 500 gr.). Por otra parte, la corrosión de los imanes a medio y largo plazo parece ser un factor a tener en cuenta. [11]

Las barras son un sistema excelente de anclaje, si bien su técnica de elaboración es más compleja y costosa, posibilitan un mejor reparto de las fuerzas al ferulizar los pilares, y tienen mayor capacidad retentiva que los imanes.[9, 10] Sin embargo, tienen como principal problema, que exigen la existencia de una cantidad de espacio protésico muy considerable, sobre todo en altura.

Por último las bolas resultan un sistema sencillo y económico. Su resistencia a la desinserción es similar a la de las barras y superior a la de los imanes. No obstante, al tratarse de elementos prefabricados, sólo permiten corregir ligeros disparalelismos entre las fijaciones, no pudiendo ser utilizadas cuando el disparalelismo es grande.

Por lo tanto, el sistema de retención a utilizar en cada caso, vendrá condicionado por todos los factores anteriormente expuestos, debiendo el clínico decantarse entre una u otra opción, en función del estudio protésico realizado.

CASO CLÍNICO

Presentamos el caso de un paciente varón, de años de edad y totalmente desdentado. El paciente era portador de prótesis completas maxilar y mandibular. Refería estar satisfecho con la prótesis superior, mientras que no lograba adaptarse a la inferior.

Debido a factores económicos, se desestimó la alternativa de una prótesis fija implantosoportada. Por otra parte, debido a que el reborde residual mandibular era aceptable, las posibilidades de éxito mediante una sobredentadura parecían suficientes, por lo que se aconsejó la colocación de dos implantes.

Transcurrido el periodo inicial de osteointegración de ambas fijaciones, se citó al paciente para comenzar la fase de tratamiento protésico.

En la primera cita, se realizó una toma de impresión de su prótesis superior con alginato. Previa a la impresión definitiva mandibular se realizó una impresión de alginato y se confeccionó una cubeta indivi-

Figura 2. Pilar prefabricado instalado en el modelo de trabajo. Debido a la escasa profundidad de la fijación en el pilar prefabricado, quedaba situado a una altura inadecuada.

Figura 3.
Encerado diagnóstico en el que se puede apreciar la discrepancia existente entre el lugar de colocación de los dientes y la situación de los implantes. Estos factores nos obligaban a engrosar la placa, con la correspondiente pérdida de espacio libre para la lengua.

dual. A continuación se colocaron cofias de transferencia en ambas fijaciones, y se procedió a realizar una impresión con un polieter de consistencia media.

Una vez transcurrido el tiempo de fraguado del polieter, se retiró la impresión de la boca del paciente y se desconectaron las cofias de impresión de las fijaciones. Seguidamente, se unieron las réplicas de las fijaciones a las cofias de impresión, y se reposicionó el conjunto en la impresión, procediendo a continuación a su vaciado en yeso piedra.

En los modelos de trabajo terminados se confeccionaron las planchas base y los rodillos. A continuación se realizó el montaje en el articulador semiajustable, previo registro de la transferencia cráneomaxilar, así como de los factores estéticos y del registro de la relación céntrica a la dimensión vertical determinada. En el montaje terminado se procedió al encerado de estudio.

En cuanto al sistema de retención a utilizar, se descartó la utilización de una barra (sistema que consideramos de elección siempre que sea posible) debido a que la distancia entre ambos implantes era excesiva, en relación a la longitud de los mismos (2 implantes de 10 mm de largo separados 20 mm). Por otra parte los sistemas de barra ocupaban un espacio protésico del que no disponíamos.

Por esta razón, se optó por la colocación de pilares prefabricados con «bolas». Sin embargo, al colocar los pilares de bola en las réplicas de los implantes, se constataron las siguientes complicaciones:

Las inclinaciones de los implantes provocaban un excesivo **disparalelismo** (Fig.1) que dificultaba la existencia de una adecuada vía de inserción de las hembras y por tanto, de las prótesis. En este sentido, debemos tener en cuenta, que aunque la casa comercial afirma en sus especificaciones técnicas que las hembras admiten un disparalelismo de hasta 28°, en nuestra opinión, al superar *los 20° en cualquier sistema de bolas se induce una presión en la pared lateral de la hembra* o «camisa», que conduce a una pérdida prematura de retención por un mecanismo de desgaste.

En segundo lugar, debido a la **inserción** poco profunda de los implantes y a las grandes dimensiones de los pilares (Fig.2), estaríamos obligados a aumentar la dimensión vertical elegida en casi 5 mm. El sistema Spectra System proporciona bolas de 2 y 4 mm de altura, a las que hay que sumar *2 mm desde el cuello del pilar hasta el final de la bola y 1,5 mm de altura de la hembra. Por tanto, las alturas totales* necesarias son de 5,5 y 7,5 mm.

Por último, la **relación intermaxilar** del paciente (clase II), y el gran volumen de los pilares prefabricados, obligaban a elevar y engrosar las dimensiones de la prótesis por lingual, con la consecuente disminución del espacio libre para los movimientos linguales del paciente (Fig.3).

Debido a todos estos factores, nos vimos obligados a adoptar una solución de compromiso, fabricando unos pilares de bola «a medida», cementados directamente a fijación.

Los pilares se confeccionaban a partir de un pequeño fiador calcinable que se introducía dentro del hexágono de la réplica del implante (Fig.4). Dicho fiador se rebasaba con cera sin memoria para onlays, hasta que quedaba conformada una pieza que adaptaba perfectamente dentro de dicho hexágono. A continuación, y con ayuda de un paralelizador, se pegaba en la parte superior una pequeña bola calcinable, de tal forma que se pudiese verificar el correcto paralelismo entre ambas bolas.

Seguidamente se procedió al colado de los dos pernos con bola obtenidos mediante este procedimiento. Se utilizo una aleación de AuAgPd, que combina un buen ajuste de colado (por su grado de nobleza) con unas buenas propiedades mecánicas (principalmente debido a la inclusión de paladio) (Fig. 5).

Una vez confeccionado el pilar colado, se obtuvo una notable disminución de altura, en comparación con su homólogo prefabricado (Fig.6).

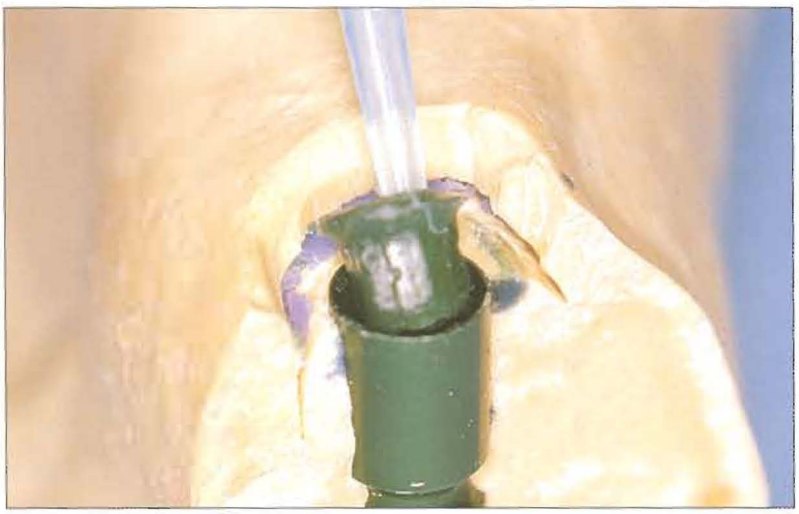

Figura 4.
Confección del patrón de cera para el pilar. La espiga, era introducida dentro de la réplica del implante, y rebasada sucesivamente con cera verde sin memoria.

El cementado de los pernos se realizó con un cemento a base de resina, por su fluidez, sus propiedades anaerobias, su resistencia a la disolución en el medio bucal, así como por su buena adhesión a la superficie metálica (Fig.7).

El sistema de retención utilizado constaba de una caja metálica en cuyo interior se aloja una camisa de plástico codificada por colores. Cada color, representa un grado distinto de retención, existiendo tres distintas. Para este caso se utilizó la de color verde, que proporciona una unión intermedia. Estas camisas, se pueden cambiar cuando pierden su capacidad retentiva.

La hembra del sistema retentivo se unió a la cara interna de la prótesis mediante polimerización directa en la boca del paciente. Esta técnica evita los posibles pequeños errores de correspondencia existentes entre la hembra y la bola, que pudieran surgir de la utilización de elementos de transferencia reposicionables en la impresión, propio de la técnica indirecta o de laboratorio (Fig 8).

En nuestra opinión, la técnica indirecta es de elección cuando no necesitamos dotar al sistema de resilencia vertical mediante el uso de un espaciador, como en el caso presentado, en que la arcada antagonista es portadora de una prótesis completa convencional (lo que reduce significativamente las fuerzas producidas durante la masticación). En el caso de tener que utilizar espaciadores, recomendamos la utilización de la técnica indirecta o de laboratorio, por la dificultad de adaptación directamente sobre la mucosa, que entraña el uso de dicho espaciador.

Finalmente, se realizó un remontaje de las prótesis en articulador semiajustable, para obtener con la mayor precisión posible, el modelo oclusal escogido (oclusión balanceada bilateral).

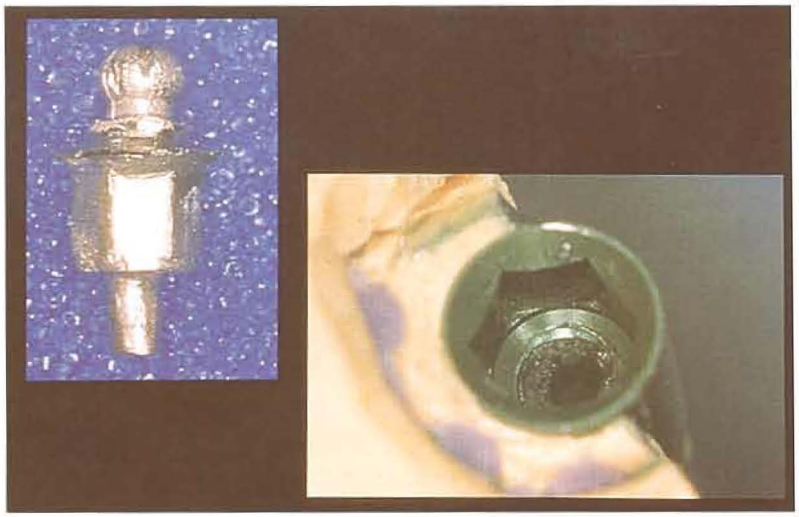

Figura 5.
Aspecto que presentaba el pilar con bola una vez colado (izquierda) y su correspondencia con el hexágono interno del implante (derecha).

En el momento de la colocación de la prótesis, se instruyó al paciente sobre las técnicas de higiene a utilizar, y se estableció un plan de revisiones.

CONCLUSIONES

1. La realización de encerados de estudio y elaboración de guías radiológicas y quirúrgicas, previa a la colocación de implantes, resulta imprescindible aún en el caso de tratamientos tan poco comprometidos, en principio, como una sobredentadura sobre dos implantes.

2. La elección del sistema de anclaje para las sobredentaduras, se encuentra en muchos casos severamente condicionada por factores como el disparalelismo existente entre los implantes, la distancia entre los mismos, la altura protésica y la clase

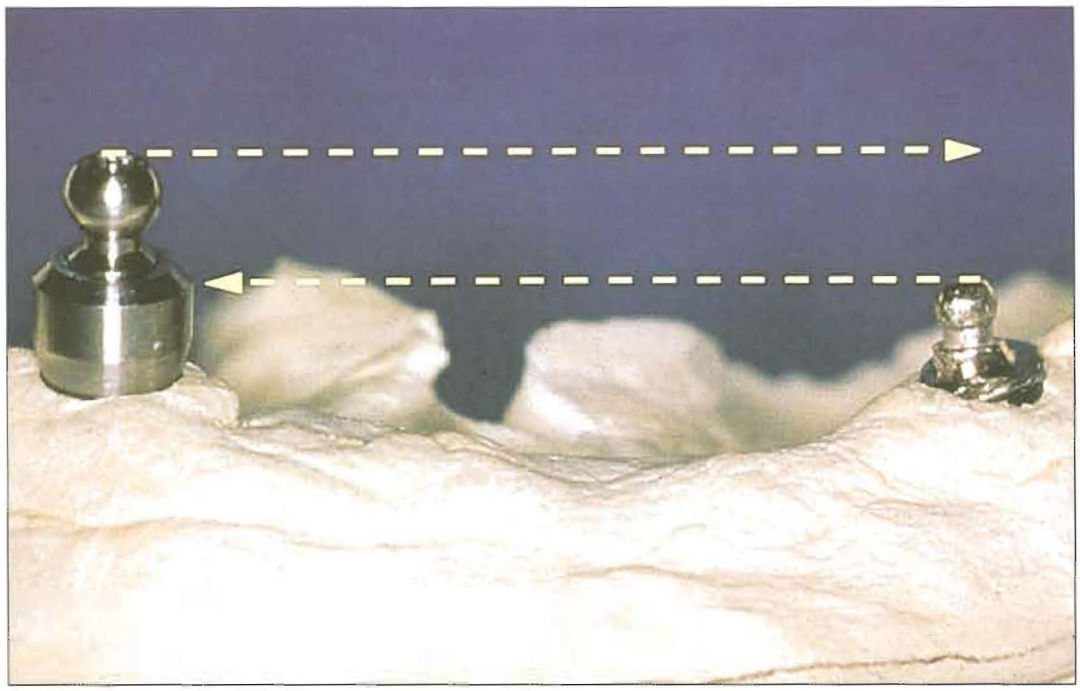

Figura 6.
Diferencia de altura existente entre el pilar prefabricado (izquierda) y el colado (derecha).

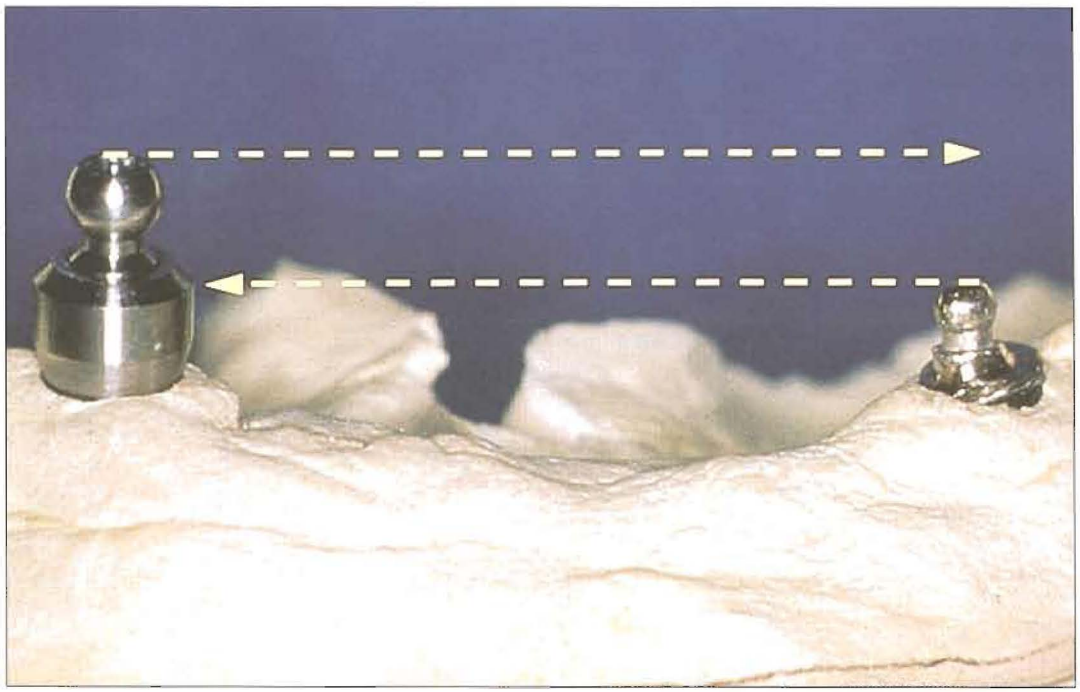

Figura 7.
Los pilares colados una vez cementados. Se observa el paralelismo obtenido entre ambos, a diferencia de lo que sucedía con los prefabricados.

ósea del paciente, por lo que debe ser rigurosamente valorado previo a la intervención quirúrgica.

3. Cuando existen condicionantes protésicos y quirúrgicos, que imposibilitan la colocación de elementos prefabricados, la utilización de elementos colados «a medida», se muestra como una alternativa más a tener en cuenta para la resolución de estos casos.

4. En los casos en que la utilización de pilares roscados a la fijación no es posible debido a distintos factores, los sistemas de hexágono interno, o tipo cono mooser posibilitan la resolución del caso mediante el cementado directo a la fijación. Esta solución, no es posible en el caso de sistemas de hexágono externo, debido a que la escasa altura del mismo (1 mm aproximadamente) no garantiza una adecuada retención de un sistema cementado.

Figura 8.
Las dos hembras, situadas en sus respectivos pilares, y preparadas para ser incluídas en la prótesis. La espátula nos muestra que la situación de paralelismo entre ambas hembras es adecuada.

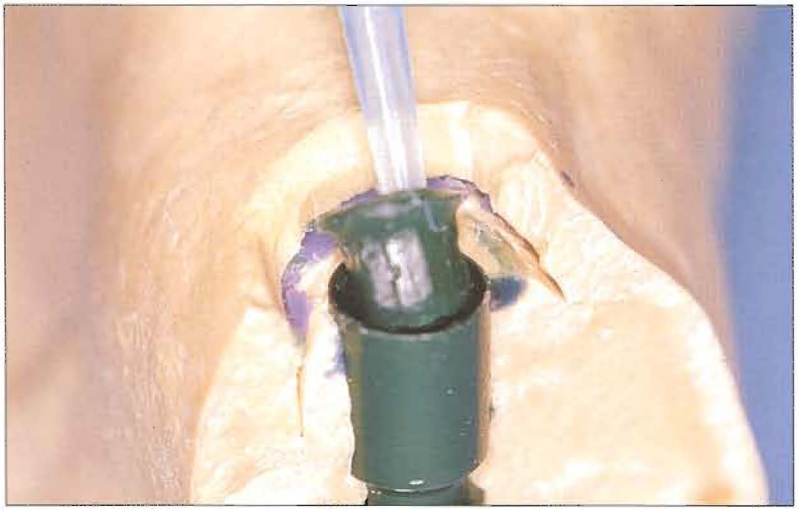

BIBLIOGRAFIA

[1] Wismeyer D, van Waas MAJ, Vermeeren JIJ. ***Overdentures supported by ITI implants: a 6.5 year evaluation of patient satisfaction and prosthetic aftercare.*** Int J Oral Maxillofac Implants 1995;10:744-9.

[2] Burns DR, Unger JW, Elswick RK, Giglio JA. ***Prospective clinical evaluation of mandibular implant overdentures: Part II-Patient satisfaction and preference.*** J Prosthet Dent 1994;73:364-9.

[3] Hemmings KW, Schmitt A, Zarb GA. ***Complications and maintenance requirements for fixed prostheses and overdentures in the edetulous mandible: A 5 year report.*** Int J Oral Maxillofac Implants 1994;9:191-6.

[4] Domici JT, Kinderknecht KE, PatellaClark E. ***Clinical procedure for stabilizing and connecting Oring attachments to a mandibular implant overdenture.*** J Prosthet Dent 1996;76:330-3.

[5] Allen EP, Bayne SC, Donovan TE, Hansson TL, Klooster J, Kois JC. ***Annual review of selected dental literature.*** J Prosthet Dent 1996;76:56-81.

[6] Burns DR, Unger JW, Elswick RK, Giglio JA. ***Prospective clinical evaluation of mandibular implant overdentures: Part I-retention, stability and tissue response.*** J Prosthet Dent 1994;73:364-9.

[7] Cohen BI, Pagnillo M, Condos S, Deutsch AS. ***Comparative study of two precision overdenture atachment designs.*** J Prosthet Dent 1996;76:145-52.

[8] Federick Dr, Caputo AA. ***Eflects of overdenture retention designs and implant orientations on load transfer characteristics.*** J Prosthot Dent 1996;76:624-32.

[9] Cañada L, del Rio J, Martinez J, Holgado F. ***Valoración clinica de diferentes sitemas de retención de sobredentaduras implantoretenidas.*** Gaceta Dental 1997;77:64-8.

[10] Mañes JF, Oteiza B, Pellicer B, Selva EJ. ***Fuerzas de retención en sobredentaduras sobre implantes.*** Quintessence 1996; 9: 376-9.

[11] Balda M, Martinez J, Cañada L, Ardizone I, Malumbres F. ***Corrosión de los magnetos empleados en sobredentaduras implantoretenidas.*** Profesión Dental 1997;21:25-29.